

# Afgebouwde angst, opgebouwd gebit

Multidisciplinaire behandeling van gebitsslijtage bij een angstige patiënt met het aspergersyndroom

P. WETSELAAR EN J.H. VERMAIRE

Dit is een (ingekorte) casus uit het recent verschenen boek *Als mondzorg een puzzel is* (Prelum, 2010).

## Inleiding

Personen met stoornissen in het autistisch spectrum (zie kader) zijn onderwerp van onderzoek op vele gebieden in de sociale en medische wetenschappen. Ook binnen de tandheelkunde is de rol die deze stoornissen kunnen spelen op diverse aspecten onderzocht (cariësniveau, parodontale conditie, behandelbaarheid, bruxisme, speekselwaarden, gebitsslijtage).

Een nadeel van deze onderzoeken is dat niet of nauwelijks onderscheid wordt gemaakt tussen de diverse uitingen van deze pervasieve ontwikkelingsstoornissen. De resultaten zijn navolgend tegenstrijdig. Het is dus lastig

aan te geven of de gevonden resultaten van toepassing zijn op de specifieke populaties. Een Zweedse studie toonde aan dat de gebitssituatie, gezien vanuit zowel de cariologie als de parodontologie, vergelijkbaar was met die van leeftijdsgenoten zonder autisme.<sup>1</sup> Loo et al. rapporteerden echter een lager cariësniveau bij mensen met een 'klassieke' autistische stoornis.<sup>2</sup> Wel was de behandelbaarheid minder, zodat bij deze groep een grotere behoefte bestond aan tandheelkundige behandeling onder algemene anesthesie. DeMattei et al. onderzochten kinderen met een stoornis in het autistisch spectrum en vonden ten opzichte van 'normale' leeftijdsgenoten vaker bruxisme, gingivitis en verwondingen in de mond (door bewegingsstoornis en/of automutilatie).<sup>3</sup> Dat bruxisme kan leiden tot attritieve gebitsslijtage is bekend. DeCampo en Jacobs geven aan dat de behandelaar van kinderen met een stoornis in het autistisch

## Aspergersyndroom

Het aspergersyndroom (ook kortweg 'asperger' genoemd), is een pervasieve ontwikkelingsstoornis (een stoornis in het autistisch spectrum), genoemd naar de Weense kinderarts dr. Hans Asperger die deze aandoening in 1944 voor het eerst heeft beschreven. Sinds 1994 is deze aandoening opgenomen in de Diagnostic and Statistical Manual for mental disorders (DSM-IV-TR).<sup>9</sup> Er zijn echter aanwijzingen dat deze diagnose in de nieuwe versie in 2012 weer wordt verwijderd en zal worden vervangen door een algemene diagnose van autisme naar gradatie van de ernst van de aandoening. Er lijkt bij het aspergersyndroom sprake te zijn van een functionele disconnectiviteit van het mediotemporale gedeelte van de hersenen.<sup>10</sup>

De kenmerken van het aspergersyndroom zijn beperkingen in de sociale interacties en een beperkt repertoire aan interesses en activiteiten. Anders dan bij een 'klassieke' autistische stoornis is er een normale of soms hoge intelligentie. De geschatte prevalentie kent in de literatuur een grote variatie (van 1:250 tot 1:10.000); een recente studie in Zweden komt uit op 1:1000, in Engeland op 1:250.<sup>11-12</sup> De verdeling tussen mannen en vrouwen varieert in de literatuur tussen 4:1 en 10:1.<sup>13</sup>

Iemand met het aspergersyndroom kan wanneer zaken op een onverwachte manier gaan, last krijgen van de emotionele spanning die dit teweegbrengt. Terugtrekking, vluchtgedrag, angst, kwaadheid, agressie, paniek of een huilbui kunnen dan het gevolg zijn. Deze uitingen ook kunnen uiteraard ook optreden voorafgaand, tijdens of na afloop van een tandheelkundige behandeling, zeker als er sprake is van een verhoogde of zelfs extreme angst voor tandheelkundige behandelingen.

spectrum rekening moet houden met slaapstoornissen (zoals slaapbruxisme) en GERD (gastroesophageal reflux disease).<sup>4</sup> Deze laatste aandoening kan door het maagzuur leiden tot ernstige erosieve gebitsslijtage.

In een onderzoek wordt gewezen op de invloed van medicatie

op de mondgezondheid.<sup>5</sup> De genoemde gevolgen zijn o.a. stomatitis, gingivitis, bruxisme en xerostomie. Bij de laatste twee mag wederom een toename van gebitsslijtage (van respectievelijk attritieve en erosieve aard) worden verwacht. Lobbezoo et al. beschreven eerder al dat bruxisme

Tabel 1 DSM-IV-criteria voor het aspergersyndroom

A kwalitatieve tekortkomingen in de sociale interactie, wat blijkt uit minimaal twee van de volgende criteria:

- 1 duidelijke tekortkomingen in meerdere vormen van niet-verbaal gedrag, bijvoorbeeld rechtstreeks oogcontact, gelaatsexpressie, lichaamshouding en gebaren in sociale context
- 2 onvermogen tot het aangaan van relaties met leeftijdsgenoten die passend zijn bij het niveau van ontwikkeling
- 3 ontbreken van het spontaan delen van vreugde, interesses of prestaties met anderen (bijvoorbeeld geen voorwerpen tonen, geven of aanwijzen)
- 4 gebrek aan sociale of emotionele wederkerigheid

B beperkte herhaalde en stereotiepe gedragspatronen, interesses en activiteitenpatronen, wat blijkt uit minimaal één van de volgende criteria:

- 5 overheersende preoccupatie met een of meer stereotiepe en beperkte interessepatronen die afwijkend is in intensiteit of aandachtsgebied
- 6 duidelijk inflexibel vasthouden aan niet-functionele routinehandelingen of rituelen
- 7 stereotiep en herhaald motorisch gedrag (bijvoorbeeld fladderen of draaien van handen of vingers of complexe bewegingen met het hele lichaam)
- 8 duidelijke preoccupatie met onderdelen van voorwerpen

C de aandoening leidt tot klinisch significante tekortkomingen op sociaal of beroepsmatig gebied of op andere belangrijke terreinen

D er is geen klinisch significante achterstand in de taalontwikkeling (bijvoorbeeld woorden op tweejarige leeftijd, zinnen op driejarige leeftijd)

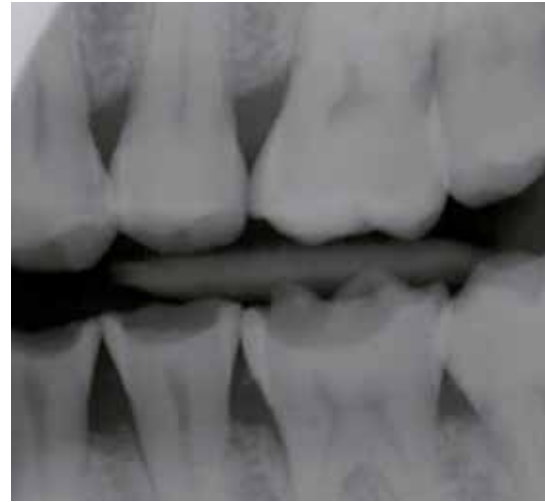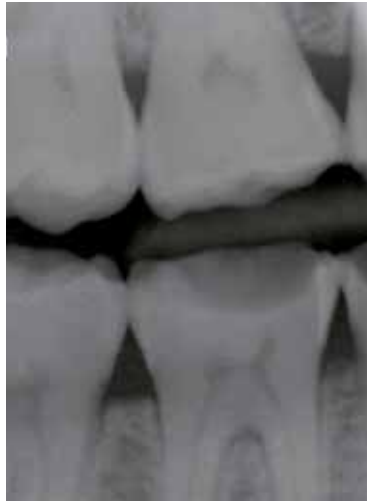E er is geen klinisch significante achterstand in de cognitieve ontwikkeling of in de ontwikkeling van zelfhulpvaardigheden, aanpassingsgedrag (sociale interactie niet meegerekend) en de nieuwsgierigheid naar de omgeving

F er is niet voldaan aan de criteria voor een andere pervasieve ontwikkelingsstoornis of schizofrenie

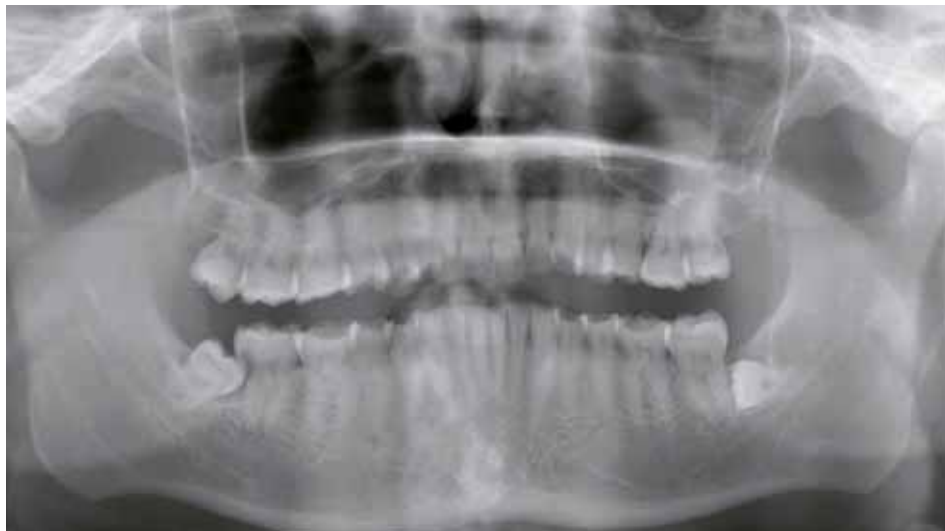**Tabel 2 Angstanamnese**

Scores op de diverse vragenlijsten waren als volgt.

- DAS (Dental Anxiety Scale: scores variërend van 4 tot 20 waarbij de score 4 aangeeft dat er geen sprake is van angst en 20 van extreme angst): 19.
- k-ATB: (korte vragenlijst Angst voor Tandheelkundige Behandelingen: scores variërend van 9 tot 45 waarbij de score 9 aangeeft dat er geen sprake is van angst en 45 van extreme angst): 44.
- DPFR (duur van psycho-fysiologische reacties: score variërend van 1 tot 7, waarbij de score 1 aangeeft dat de persoon helemaal geen last heeft van verschijnselen, voorafgaand aan een tandartsbezoek, zoals slapeloosheid, nervositeit, hartkloppingen, trillerigheid enz. en 7 dat deze verschijnselen al enkele dagen tevoren of nog eerder optreden): 7.
- OHIP-14: (korte versie van de Oral Health Impact Profile: score variërend van 0 tot 56 waarbij de score 0 aangeeft dat de persoon nooit last heeft van fysieke, sociale of psychologische klachten ten gevolge van de mondgezondheid en 56 dat men erg vaak last heeft van fysieke, sociale en psychologische klachten ten gevolge van de mondgezondheid): 37.
- DCQ (Dental Cognitions Questionnaire: deze vragenlijst meet de cognities die tot tandartsangst kunnen leiden; er zijn geen normatieve scores bij deze lijst): de volgende disfunctionele gedachten bleken voor de patiënt 100% geloofwaardig en kwamen ook bij hem op tijdens een behandeling bij de tandarts:
  - aan mijn gebit is weinig meer te redden
  - deze behandeling gaat pijn doen
  - er gaat iets fout
  - ik ben weerloos
  - het geluid van de boor maakt mij bang
  - mijn zenuw gaat geraakt worden
  - ik heb geen controle over wat er gebeurt
  - ik houd deze behandeling niet lang vol



Figuur 1 en 2 Bitewingröntgenfoto voor de behandeling.



Figuur 3 Orthopantomogram.

een gevolg kan zijn van bepaalde medicatie (SSRI's).<sup>6</sup> Bassoukou et al. vergeleken speekselwaarden (secretiesnelheid, buffercapaciteit en pH) van autistische individuen met die van een controlegroep en vonden weinig verschillen.<sup>7</sup>

De relatie tussen gebitsslijtage en autisme is in een casereport vermeld. Hierin werd beschreven dat in dit specifieke geval (een jongen van 4 jaar met 'klassiek autisme') overmatige gebitsslijtage en pijnklachten waren ontstaan ten gevolge van bruxisme.<sup>8</sup> De gekozen behandelstrategie bestond in dit geval uit: totale rehabilitatie onder algehele anesthesie waarbij alle melkmolaren werden voorzien van roestvrijstalen kronen. In deze casus is deze strategie goed uitgekapt, de pijnklachten waren verminderd na afloop en de elementen door restauratie behouden. Men kan zich echter afvragen wat in een dergelijk geval de alternatieven zijn.

Aan de hand van een casus, zoals die kan voorkomen in een Centrum voor Bijzondere Tandheelkunde maar ook in de algemene praktijk, worden de overwegingen beschreven die bij de diagnostiek en behandelplanning van

zowel de angstproblematiek als de gebitsslijtage een rol spelen.

**Casus**

**Achtergrond**

Een 36-jarige man komt op verwijzing van zijn huisarts in verband met een extreme angst voor tandheelkundige behandelingen en hevige pijnklachten in de rechter onderkaak voor een eerste consult bij de tandarts-angstbegeleiding van een Centrum voor Bijzondere Tandheelkunde (CBT). De hulpvraag van de man was: 'Graag hulp bij en herstel van mijn gebit zodat ik pijnloos door het leven kan, weer vertrouwen krijg in tandartsen en meer zelfvertrouwen krijg door een beter gebit.'

**Medische anamnese**

Aspergersyndroom. Medicatie: paroxetine (Seroxat), methylfenidaat (Ritalin).

**Psychosociale anamnese**

De patiënt woont zelfstandig, is alleenstaand en heeft een baan als debiteurenbeheerder. Hij heeft 15 jaar geleden een traumatische ervaring gehad, waarbij machteloosheid en controle-

verlies een grote rol speelden. De herinnering hieraan is sterk oproepbaar. Verder heeft hij 13 jaar geleden een traumatische ervaring bij de tandarts meegemaakt, waarbij hij zich ook vooral machteloos heeft gevoeld tijdens een zeer pijnlijke ingreep. Na deze ervaring is hij niet meer naar een tandarts geweest.

In verband met problemen op zijn werk ging hij, bij een teveel aan prikkels, extreem gedrag vertonen ten opzichte van zijn collega's. Via de bedrijfsarts is hij verwezen naar een instelling voor geestelijke gezondheidszorg (GGZ) en deze heeft uiteindelijk de diagnose 'aspergersyndroom' gesteld. Hiermee is voor deze patiënt veel op zijn plaats gevallen. Hij weet nu dat hij zijn leven zo moet inrichten dat alles voorspelbaar is en gestructureerd verloopt. De beide medicijnen dienen ter ondersteuning.

**Klinisch onderzoek**

Adequate mondhygiëne, weinig restauraties, 'arrested' cariës op de proximale vlakken van de (pre)molaren. Caries profunda in de elementen 47 en 48. Geeneraliseerde gebitsslijtage (alle elementen zijn aangedaan), tot graad 4 (slijtage met verlies van

klinische kroonhoogte >2/3).<sup>14-15</sup> De mate van slijtage volgens de Dutch Tooth Wear Screenings Index (DTWSI)<sup>16</sup> is:

3	4	3
4	3	4

Zie ook figuur 1-3 (twee bitewingröntgenfoto's en orthopantomogram) en figuur 4-6 (mondfoto's van de dentitie voor behandeling). Gandara en Truelove beschreven een samenhangende set van klinische tekenen van attritie, erosie en abrasie.<sup>17</sup> Bij de patiënt uit deze casus zijn de volgende tekenen aanwezig: de klinische tekenen van attritie ('glimmende facetten', 'glazuur en dentine slijten in dezelfde mate', 'bruxopositie proaal, rechtslateraal en linkslateraal', 'impressies in wang, tong en lip'), de klinische tekenen van erosie ('occlusale cupping en cratering', 'brede concaviteiten in glad glazuur', 'toegenomen incisale transparantie', 'geen plaque', 'hypergevoeligheid') en de klinische tekenen van abrasie ('meestal aanwezig in de cervicale delen van de gebitselementen', 'laesies zijn eerder breed dan diep', 'meestal zijn premolaren en cuspidaten aangedaan'). De patiënt

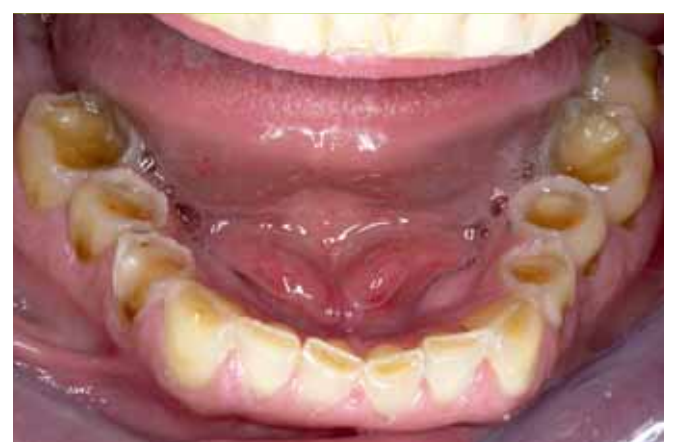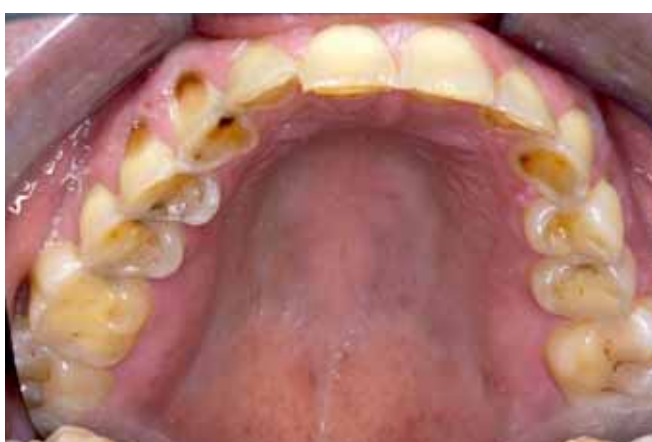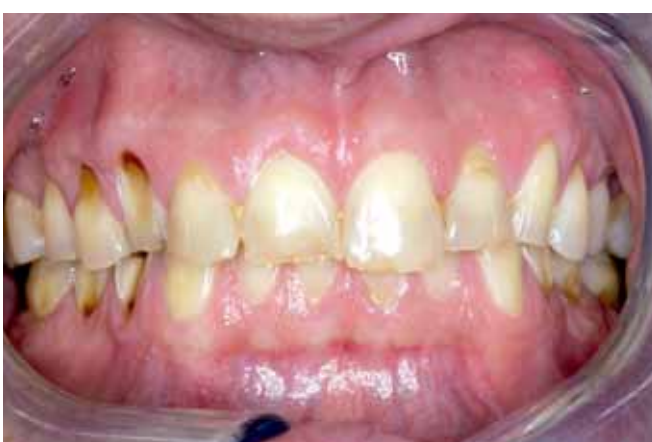is bekend met klemmen en knarsen en de bruxoprovocatietest is positief (pijn op te wekken in de kauwspieren bij klemmen in opdracht gedurende één minuut).

**Röntgenologisch onderzoek (bitewings en orthopantomogram)**

Caries profunda in de elementen 47 en 48. In verband met de hevigheid van de pijnklachten werd voorgesteld om deze al direct in de eerste zitting voor hem te verwijderen. Lokale anesthesie werd gegeven door de tandarts-angstbegeleiding, waarna de extractie van de 47 en 48 kon worden uitgevoerd door een kaakchirurg. Deze ingreep werd van tevoren stap voor stap uitgelegd en na afloop weer geëvalueerd door de tandarts-angstbegeleiding. Deze behandeling is goed bevallen en de patiënt keert terug voor verdere intake en opstellen van een behandelplan.

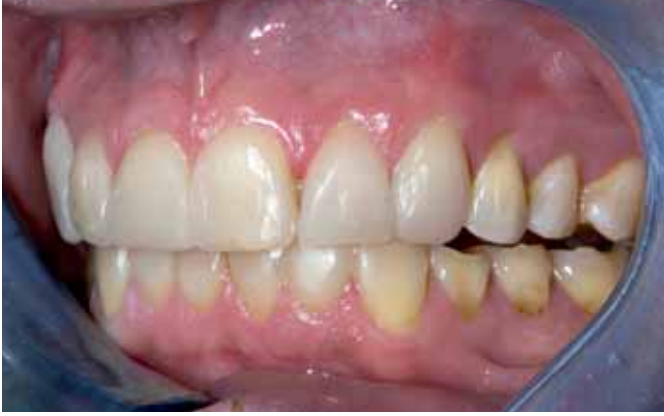**Speekselanalyse**

Speekseltesten vertonen (sterk) verminderde waarden (zowel volume, pH als buffercapaciteit, zowel in rust als kauwgestimuleerd).

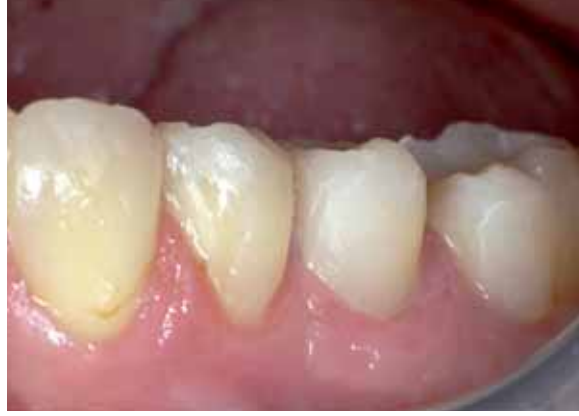

Figuur 4 t/m 6 Mondfoto's van de dentitie voor behandeling.

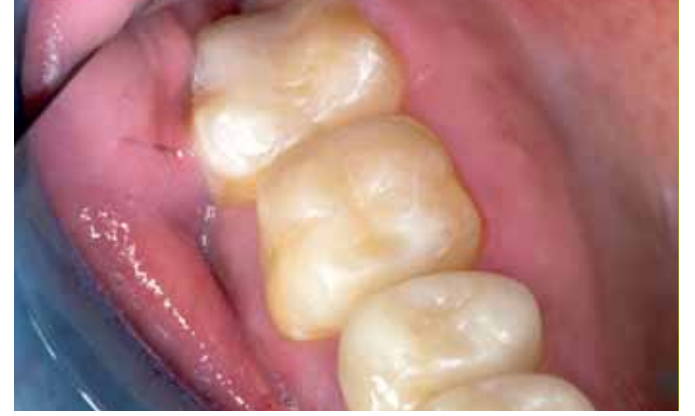



Figuur 7 Elementen voorlopig afgewerkt; goed zichtbaar is de verhoging.



Figuur 8 De elementen 34, 35 en 36.



Figuur 9 a Occlusaal aanzicht van enkele elementen in de bovenkaak.

### Diagnose

Zoals gebruikelijk bij een multidisciplinaire behandeling worden de diagnose en behandelplanning door de verschillende differentiaties afzonderlijk opgesteld en daarna met elkaar verweven. Voor het angstbeleidingsdeel is uitgegaan van de volgende werkdiagnose: meervoudige tandartsfobie met traumatische onset en psychologische comorbiditeit. De tandarts-gnatholoog rapporteerde de volgende bevindingen: generaliseerde gebitslijtage (alle elementen aangedaan), de drie subvormen attritie, erosie én abrasie zijn manifest. Op grond van de klinische bevindingen, de DTWSI en een aantal hieronder genoemde criteria is restauratieve behandeling in alle sextanten nodig. Deze criteria zijn: slijtagegraad is graad 1c of hoger, de aangedane gebitsvlakken zijn (ook) de incisale en occlusale vlakken waardoor verlies van verticale dimensie optreedt, het aantal aangedane gebitselementen, de leeftijd van de patiënt en de etiologische factoren.<sup>18</sup>

### Probleemstelling

Is het mogelijk deze patiënt restauratief te behandelen onder lokale anesthesie, voorafgegaan door angstreducerende technieken, of is alsnog algehele anesthesie nodig?

### Methode

Als het aspergersyndroom wordt beschouwd in relatie tot angst, blijkt dat deze combinatie zeer frequent voorkomt. Angst is zelfs de meest voorkomende uiting van comorbiditeit bij mensen met asperger.<sup>19</sup> Deze angsten worden vaak uitgelokt door stressfactoren van buitenaf, zoals een onvermijdelijke deelname aan het sociale verkeer bij een onvermogen hiermee om te gaan, een gevoel van controleverlies of de misinterpretatie van sociale gebeurtenissen.

De stress die dit geeft resulteert vaak in terugtrekking en terugval op obsessies voor zeer specifieke zaken. Ook het 'malen van gedachten' en het uitlokken van

dwars of agressief gedrag komt vaak voor.<sup>20</sup> Toch wil het feit dat een persoon asperger heeft zeker niet zeggen dat omgang met hem/haar onmogelijk is. Als rekening wordt gehouden met de specifieke angsten en stressfactoren van de betreffende persoon, is een 'normale' behandeling zeker wel mogelijk.<sup>21</sup>

Ook bij deze patiënt is in overleg met hem besloten een normaal 'angstbeleidingstraject' te doorlopen. Gezien het feit dat hij tot tweemaal toe een traumatische ervaring heeft meegemaakt waarin hij extreme machteloosheid heeft ervaren, is met hem de mogelijkheid besproken om te worden verwezen voor traumabehandeling door middel van Eye Movement Desensitisation and Reprocessing (EMDR).<sup>22</sup> Synchron hieraan is begonnen met de opsporing van de bij de patiënt aanwezige disfunctionele cognities; deze worden omgevormd tot een meer reële, functionele kijk op de situatie. Verder kon bij deze patiënt vrij eenvoudig zijn vertrouwen worden gewonnen door voorspelbaar te werken: door tevoren uit te leggen wat er ging gebeuren, hoe dit gebeurde en ook, na afloop, wat er de volgende keer zal gaan gebeuren. De behandeling werd beheersbaar gemaakt door een stopteken af te spreken (en zich daaraan te houden!) en lokale anesthesie toe te dienen bij mogelijk gevoelige ingrepen, een essentiële voorwaarde, gezien het verleden van de patiënt. De kennismaking met de tandarts die het herstel van de gebitslijtage voor hem kon bewerkstelligen verliep ook succesvol, waarna deze de behandelingen op dit vlak kon gaan overnemen. Om niet overprikkeld te raken tijdens de behandeling gaf de patiënt er de voorkeur aan zijn ogen te sluiten.

De gebruikelijke behandeling bij gegeneraliseerde gebitslijtage is het direct in de mond opbouwen door middel van composiet (al dan niet onder lokale verdoving). Dit vergt meestal enkele (vier à zeven) langdurige (2,5 à 3 uur) sessies. Deze methodiek wordt al langer toegepast en de resultaten op de (middel)lange termijn (tot tien jaar) zijn bevredigend. Een alternatieve (nieuwe) methode is het onder algehele anesthesie plaatsen van indirect vervaardigde composiet onlays/veneers. Deze zijn in het tandtechnisch laboratorium vervaardigd op niet-geprepareerde gebitsmodellen. Deze methodiek is recent ontwikkeld en de ervaringen zijn nog beperkt. Resultaten op de (middel)lange termijn moe-

ten nog worden afgewacht. Bij deze patiënt kon worden gekozen voor het direct opbouwen in de mond.

Er waren vijf zittingen nodig van ieder drie uur met de hierna genoemde behandelvolgorde:

- eerste zitting opbouw incisale en buccaal van het onderfront,
- tweede zitting opbouw palatinaal van het bovenfront (figuur 7, het onderfront is opgebouwd en voorlopig afgewerkt, de vier bovenincisieven zijn palatinaal opgebouwd maar nog niet afgewerkt),
- derde zitting opbouw buccaal van het bovenfront
- vierde zitting opbouw van de postcaniene elementen in de onderkaak (figuur 8, de elementen 34, 35 en 36),
- vijfde zitting opbouw van de postcaniene elementen van de bovenkaak (figuur 9a, occlusaal aanzicht van enkele elementen in de bovenkaak; figuur 9b, de postcaniene elementen zijn weer met elkaar in contact gebracht).

### Beschouwing

De tandarts-angstbeleiding is in staat gebleken ook bij deze patiënt de aanwezige extreme angst zodanig beheersbaar te maken dat behandelingen onder lokale anesthesie konden plaatsvinden. Verwacht mocht worden dat de patiënt ook de langere herstelsessies van de gebitslijtage zou kunnen ondergaan. Daarom is, in overleg met de patiënt zelf, gekozen voor behandeling door middel van directe composietopbouwen.

De overgrote meerderheid van artikelen over het aspergersyndroom heeft betrekking op kinderen of jongvolwassenen. De patiënt uit deze casus is reeds volwassen en heeft op relatief late leeftijd (35 jaar) de diagnose as-

pergersyndroom gekregen. Over de behandeling van gebitslijtage bestaat geen consensus. In het verleden resulteerde een te afwachtende houding vaak in extracties of het uitgebreid restaureren door middel van gegoten restauraties. Tegenwoordig wordt (gelukkig) steeds vaker gekozen voor composietmaterialen als eerste keuze. Een dynamisch behandelplan (fasegewijs) is daarbij een ideale leidraad. Er wordt eerder ingegrepen; voor een overzicht zie Van der Zaag en coauteurs.<sup>18</sup>


Een interessante vraag is of bij patiënten met het aspergersyndroom meer gebitslijtage verwacht kan worden dan bij patiënten zonder dit syndroom. Omdat bij gebitslijtage vele factoren een rol kunnen spelen, is naar deze deelaspecten gekeken. Bij individuen met aandoeningen uit het autistisch spectrum (waarvan het aspergersyndroom deel uitmaakt) komen vaker bruxisme en GERD voor. Bruxisme kan leiden tot attritieve gebitslijtage, GERD tot erosieve gebitslijtage. Ook wordt vaak medicatie gebruikt waarvan bekend is dat bruxisme en xerostomie bijwerkingen kunnen zijn (bij deze patiënt zowel Seroxat als Ritalin; zijn speekselwaarden zijn navenant laag na testen). Wanneer er sprake is van xerostomie kan meer slijtage worden verwacht. Ook wordt melding gemaakt van automutilatie en bewegingsstoornissen. Voorzichtig kan worden geconcludeerd dat er wel degelijk een verhoogt risico op gebitslijtage bestaat.

### Literatuur

De literatuurlijst kan geraadpleegd worden bij de elektronische versie van dit artikel op [www.dental-tribune.com](http://www.dental-tribune.com). ■

## Als mondzorg een puzzel is

Casuïstiek angstbeleiding en gehandicaptenzorg in de tandheelkunde



Redactie: J.H. Vermaire, M.M. Bildt, M. Hoff, C.M.H.H. van Houtem, M.J. Jonker  
ISBN: 978 90 8562 096 9  
Omvang: 132 p.  
Uitvoering: gebonden  
Prijs: € 69,50

In dit boek is kennis op het gebied van angstbeleiding en gehandicaptenzorg voor het eerst gebundeld en toegankelijk gemaakt voor zowel de gedifferentieerde tandarts als de tandarts algemeen practicus. In zestien geïllustreerde casussen wordt een grote diversiteit aan zowel klinisch-tandheelkundige als gedragsmatige probleemoplossingen besproken.



Geneeskundeboek.nl